

Odontologiske Landsdels- Videncenter Aarhus  
Jubilæums-symposium

ODONTOLOGISK BEHANDLING AF BØRN  
MED EKTODERMAL DYSPLASI

Sektion for Protetik  
Institut for Odontologi og Oral Sundhed  
Aarhus Tandlægeskole  
Afdelingstandlæge Lone Nyhuus



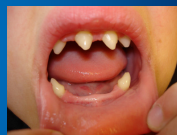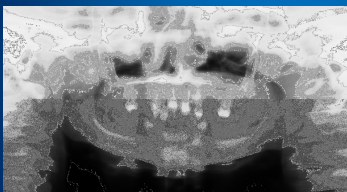midt

AARHUS  
UNIVERSITET

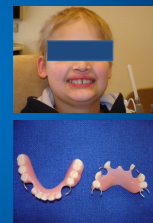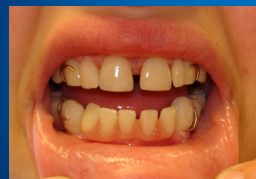Behandling af børn med ectodermal dysplasi

- **Behandling af små mennesker med få tænder**
  - Tekniske udfordringer
- **Psykologiske udfordringer**
  - Tilvænningsbehandling
  - Svært udholdelige behandlinger på små mennesker

M 10 år

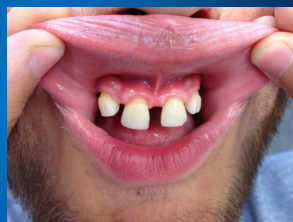

Behandling af M 10 år



M 18 år

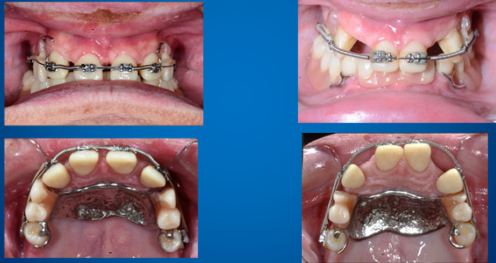- Gennem teenageårene har Mads fået fornyet proteserne og til sidst fået stelproteser
- De kroner, der så SÅ store ud da Mads var 10 år, ser nu små ud og skal fornyes
- Så Mads får:
- Nye kroner i begge kæber
- PO/PU stelproteser



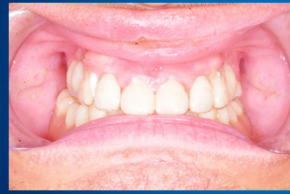M 18 -25 år

- M er efterhånden meget ked at sit udseende
  - Specielt mellemrummet mellem fortænderne
- Da han kom til den regelmæssige kontrol på Videncentret fremlagde han sine ønsker
- Han var parat til at få OR-behandling for at opnå et pænere udseende
- Så der blev lavet OR-behandling

M 27 år

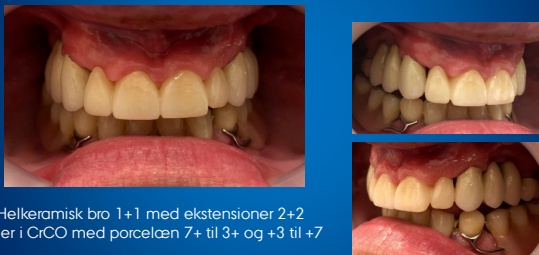

M 27 år



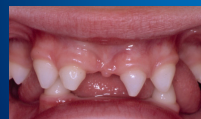Retention v hj a Essix-skinne med tænder

M 27 år

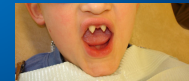
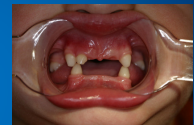
Helkeramisk bro 1+1 med ekstensioner 2+2  
Broer i CrCO med porcelæn 7+ til 3+ og +3 til +7

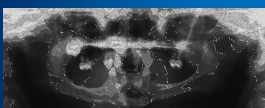
Mm 5 år



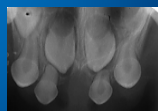
Mm 6-7 år



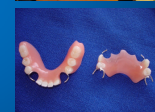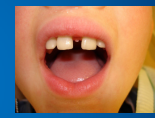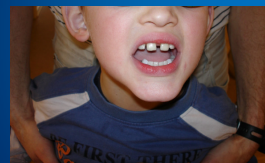Mm 5 år



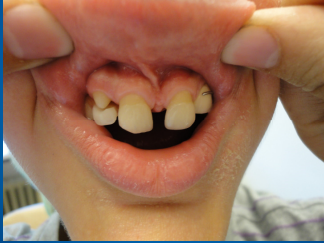Mm 6-7 år



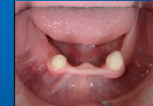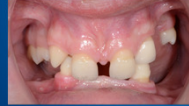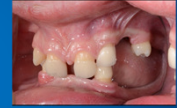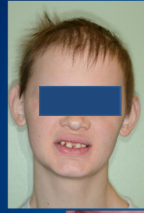Mm 6-7 år



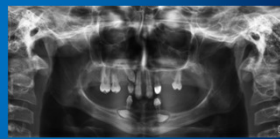
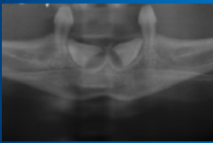
Så kommer der nye tænder



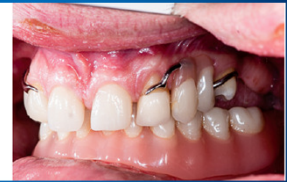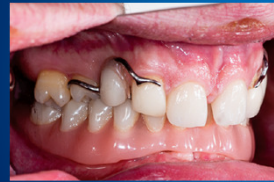Mm 13 år



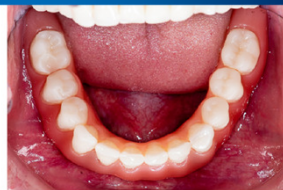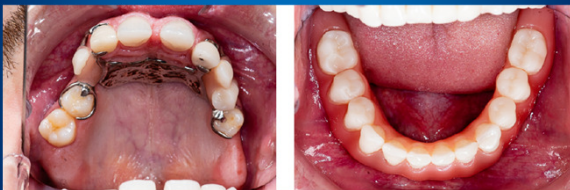Hvad sker der i underkæben?



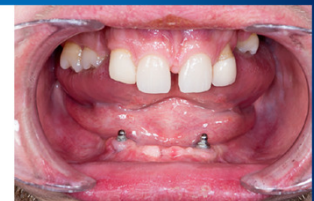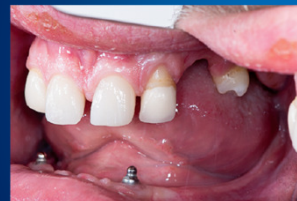Mm 22 år



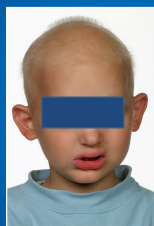Mm 22 år



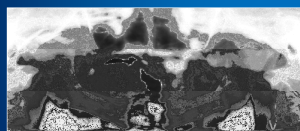
Mm 22 år



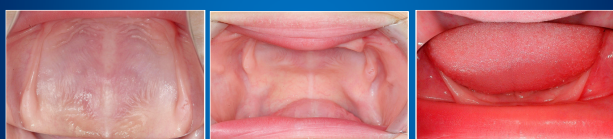B mangler alle tænder



Anodonti

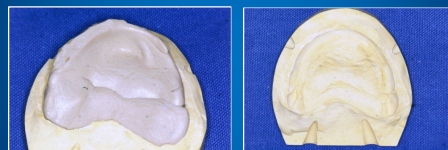

Derfor er proteseunderlaget  
helt fladt



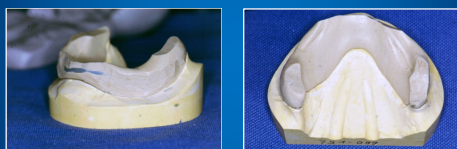
BENJAMIN Får lavet HO/HU som 5-årig efter indsættelse af implantater 3-3.  
Har taleproblemer.

protesebehandling

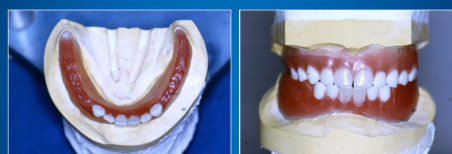

Aftryk i en lille mund  
Man kommer langt med en lille voksplade og noget Putty-Silicone

protesebehandling



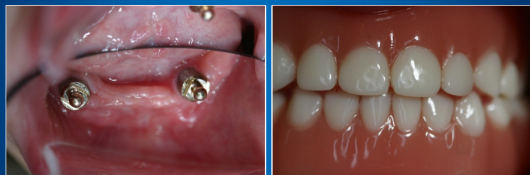Og med et stykke metaltråd i underkæben – funktionelt aftryk!



Tandopstilling med Bambino- tænder – fine mælketænder



### Ball-abutments 3-3

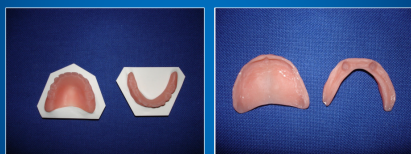


### B 5 ÅR

Første protesesæt  
Der anvendes fixativ til HO

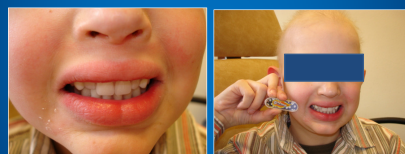

Men de små drenge vokser jo  
pludselig passer proteserne ikke mere



Nye proteser med kopimetoden - Benjamin 8 år

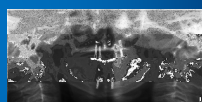
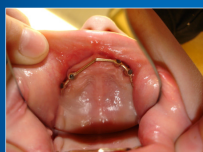### B 8 år



Nye proteser med blandingstandsæt

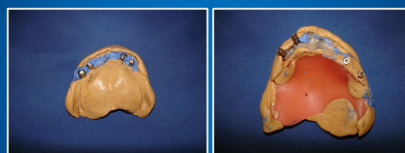### B 10 år

Men han  
**HADEDE**  
fixativ i ganen!

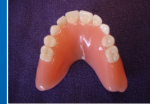
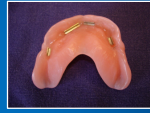
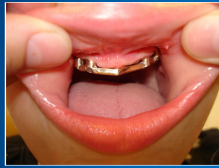10 år gammel: 4 implantater og hybridprotese  
Efter opbygning af maxillen - en meget stor behandling for drengen !

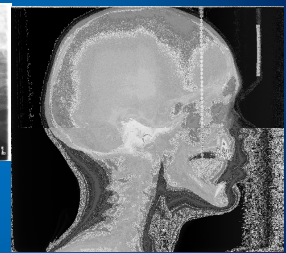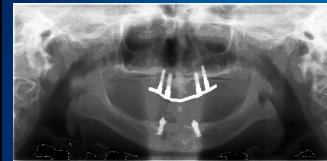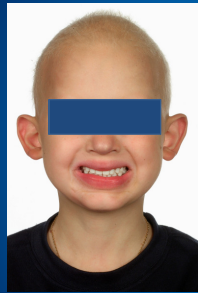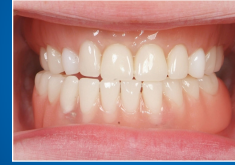Der tages aftryk til barre under fase 2



10 år gammel - knogletransplantat og hybridprotese overkæben

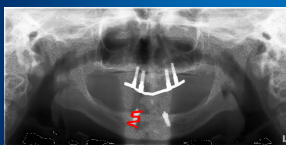

Og et nyt helsæt

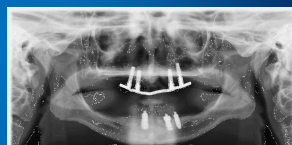


Jævnlige kontroller på videncentret

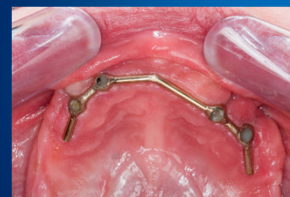### Men i 2020



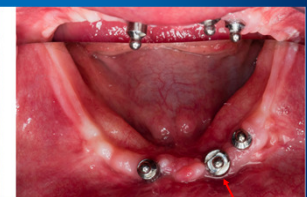En fixtur faldt ud



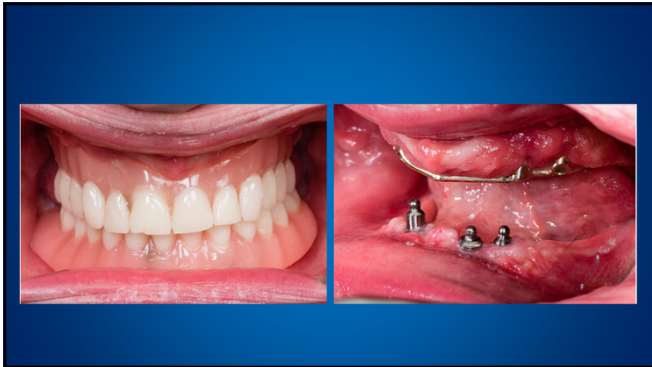2 nye blev sat i



Barre 15 år gammel



20 år gammelt



HER KOMMER TANDFEEN MED  
TÆNDER!